

◆症例検討

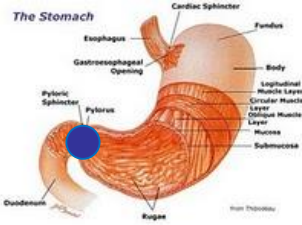
テーマ 「当院における Ball valve 症候群を呈した胃癌の経験」

講師 外科 清水さつき 先生

はじめに

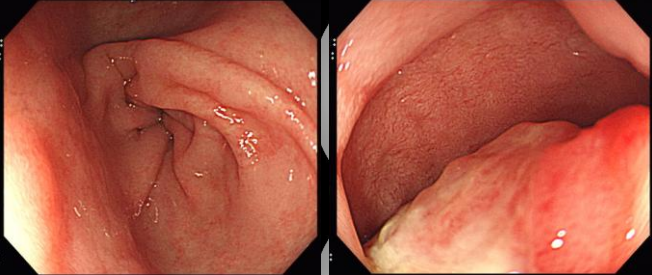
Ball valve 症候群とは

胃腫瘍の十二指腸嵌入により幽門閉塞を来し、心窩部痛、嘔吐、腹部膨満などの腹部症状をきたすもの




Hobbs WH, Cohen SE: Gastroduodenal invagination due to a submucosal lipoma of the stomach. Am J Surg 1946, 71: 505-513

上部消化管内視鏡検査



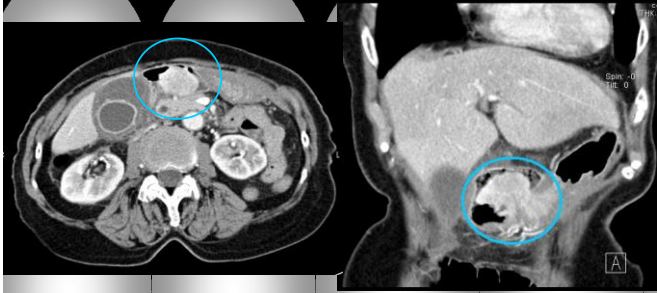
幽門輪前部後壁～小弯にかけて壁隆起を認める  
生検: p or 1

上部消化管造影検査



十二指腸球部にはまり込む4cm大の腫瘍を認める

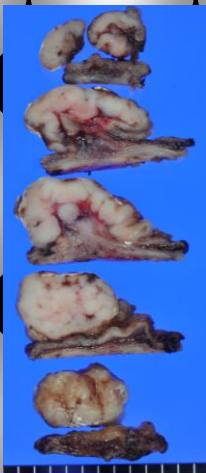
腹部造影CT検査



幽門輪前部から十二指腸に侵入する腫瘍と急性胆嚢炎

病理所見

Early gastric cancer, poorly differentiated adenocarcinoma, solid type  
[L, Post, Type 0-I, 46 × 35mm, por1>pap, pT1b2 (SM2, 9430µm), med. NFb, ly1, v2, pNX, PMO 1]



追加切除を勧めるも希望されず  
術後6カ月 経過良好

Pathological findings of patients with a gastric cancer prolapsing into the duodenum with or without ball valve syndrome

		Ball valve syndrome	
		Present (15)	absent (n=37)
Pathological diagnosis	papillary adenocarcinoma	3	10
	well diff. adenocarcinoma	10	24
	mod. diff. adenocarcinoma	1	2
	poorly diff. adenocarcinoma	0	1
	signet-ring cell carcinoma	1	0
Depth of invasion	mucous layer	7	24
	submucosal layer	3	11
	deeper than submucosal layer	5	2

A Case of an advanced Cancer of the Gastric Body complicated with Ball Valve Syndrome  
Yuki Hayashi et.al. Jpn J Gastroenterol Surg 42 : 478-482, 2009

## 文献的考察

- Ball valve 症候群を呈する胃癌
- 平均年齢 70.1歳
- 平均腫瘍径 40mm
- 0-I 型 81.9%
- 早期胃癌 88.6%
- 前庭部から幽門部の病変 77%
- 多くは腫瘍径2cm以上の胃下部 分化型早期癌
- 症状を呈する例は呈さない例に比べ、腫瘍径が大きい傾向に多く、進行癌が多い
- 大きさを越える症例はsm以深でリンパ節転移の可能性が高く、外科的切除の適応となる、という報告も多い

## 当院の検討

- 平均年齢 74.7歳
- 性別 男:女 = 4:6
- 症状 あり:なし = 6:4
- 部位 前庭部:幽門:胃体部 = 5:3:2
- 平均径 4.7mm
- 肉眼型 分化型 0-I 型
- 深達度 sm = 9:1
- 組織型 pap : tub : por = 2:2
- 治療 ESD(EMR) : DG : 部分切除 = 5:4:1
- 還納の有無 可:不可:自然還納 = 6:2:2

## 当院における十二指腸内嵌入胃癌10例の検討

No.	年齢	性別	症状	部位	径(cm)	型	深達度	組織型	治療
1	67	M	+	前庭部	3.9	0-I	m	DG	幽門側胃切除
2	59	M	+	幽門輪	3.9	IV	m	tub1	EMR 還納不可
3	69	F	+	前庭部	3.9	0-I	m	pap	DG
4	72	M	+	前庭部	2.3	Y-IV	m	pap	EMR(内視鏡的粘膜切除術)
5	71	F	-	体中部	4.0	0-I	m	pap	DG
6	82	F	-	前庭部	4.0	0-I	m	DG	内視鏡的粘膜下層剥離術
7	83	M	-	幽門輪	0.9	IV	m	pap	EMR
8	75	F	+	前庭部	4.6	0-I	sm2	por1	部分切除 還納不可
9	79	M	+	体中部	3.3	0-I	m	por1	DG
10	90	F	-	幽門輪	5.3	0-I	m	tub1	ESD

## 結語

- Ball valve 症候群を呈する胃癌は多くは腫瘍径2cm以上の胃下部 分化型 0-I 型早期癌である
- 基本的に治療はリンパ節郭清を要する外科的切除を選択するが、胃下部例や手術困難例ではESDも治療選択肢の一つと考えられた

胃癌が先進部となって十二指腸に重積をおこす Ball valve 症候群を呈した 3 例を中心に、当院でこれまでに経験した 10 例を合わせての紹介と考察です。2001 年からの 10 年間の胃癌手術症例は (ESD を含む) は 1855 例とのことですが、Ball valve 症候群を呈したものは 10 例とのことでした。疾患名はよく知られていますが、診断される前に自然修復されるものもあると思われ、実際の確定診断例は少ないものです。

〔文責：放射線科主任医長 吉川〕

☆ 詳細な資料をご希望の方は、ご連絡くださいますようお願いいたします。